

**STUDI KOMPARATIF STRUKTUR JARINGAN INSANG DAN GINJAL  
IKAN GABUS (*Channa striata*, BLOCH 1793)  
DARI SUNGAI SIBAM DAN SUNGAI KULIM PROVINSI RIAU**

Sri Wahyuni<sup>1)</sup>, Windarti<sup>2)</sup>, Ridwan Manda Putra<sup>3)</sup>

[Sriwahyunii0130@gmail.com](mailto:Sriwahyunii0130@gmail.com)

Abstrak

Ikan gabus (*Channa striata*) dijumpai di Sungai Kulim yang kualitas perairannya baik, selain itu dijumpai juga di Sungai Sibam yang tercemar. Kualitas perairan di sungai dapat berdampak pada kesehatan ikan. Untuk mengetahui struktur jaringan insang dan ginjal ikan dari Sungai Sibam dan Sungai Kulim, penelitian ini dilaksanakan pada bulan Januari sampai Maret 2017. Organ ikan yang di proses histologi dan pewarnaan (HE). Hasil yang didapat, struktur jaringan insang dan ginjal ikan dari kedua sungai berbeda. Struktur jaringan ikan gabus dari Sungai Sibam mengalami abnormalitas, sedangkan ikan dari Sungai Kulim normal. Struktur jaringan tidak normal seperti hiperplasia dan lamella melebur di insang ikan dan kerusakan sel glomerulus dan nekrosis dijumpai di ginjal ikan dari Sungai Sibam. Secara histologi diketahui bahwa kualitas perairan berdampak kepada struktur jaringan insang dan ginjal ikan gabus dari kedua sungai.

**Kata Kunci:** *Kulim River, Sibam River, Channa striata, Fused lamellae, Gill Structure*

---

1) Student of the Fisheries and Marine Faculty, Riau University

2) Lecturer of the Fisheries and Marine Faculty, Riau University

# Comparative study on histological structure of gill and kidney of snakehead fish (*Channa striata*, BLOCH 1793) from the Kulim and Sibam Rivers, Riau Province

Sri Wahyuni<sup>1)</sup>, Windarti<sup>2)</sup>, Ridwan Manda Putra<sup>3)</sup>  
Sriwahyunii0130@gmail.com

## Abstract

Snakehead fish (*Channa striata*) is present in the Kulim River that has relatively good water quality, as well as in the Sibam River that has polluted water. The water condition of the rivers may affect the fish health status in general. To understand the histological structure of gill and kidney of the fish from those rivers, a study has been conducted from January to March 2017. Fish organs were histologically processed and stained (HE). Results shown that in general, the histological structure of gill and kidney of fish from both areas are different. The cell structure of the Sibam's fish shown abnormality, while those of the Kulim's fish were normal. Cell abnormality such as hyperplasia and fused lamella in the gill and damaged glomerulus cells and nekrosis are present in the kidney of the Sibam fish. The histological study shown that the water quality affects the structure of gill and kidney of snakehead fish from the study areas.

*Key word: Kulim River, Sibam River, Channa striata, Fused lamellae, Gill Structure*

## PENDAHULUAN

Ikan gabus adalah ikan air tawar yang bernilai ekonomis tinggi, sangat digemari masyarakat karena daging ikan yang putih, tebal dan cita rasa yang khas (Puspaningdiah, 2014). Ikan gabus juga sangat kaya akan albumin. Ikan ini merupakan sumber albumin bagi penderita hipoalbumin (rendah albumin) dan luka, baik luka pasca operasi maupun luka bakar (Yanti dalam Kusumaningrum, 2014). Harga ikan gabus ini mencapai Rp 25.000 – 40.000,- per kilogram di pasaran (Putra, 2009).

Ikan gabus tumbuh dan berkembang di muara-muara sungai dan juga dapat berkembangbiak di perairan kotor, rendah kadar oksigen, bahkan juga tahan terhadap kekurangan air (Muflikha dalam

Astria *et al.*, 2013). Ikan gabus (*Channa striata*) merupakan anggota *family* Channidae, yang dapat hidup pada daerah perairan tawar atau sungai, perairan payau, kolam, persawahan, situ, rawa-rawa bahkan di selokan-selokan pada pemukiman warga. Salah satu perairan yang menjadi habitat ikan gabus ini adalah Sungai Sibam dan Sungai Kulim.

Sungai Kulim Desa Kampung Pinang Kabupaten Kampar merupakan salah satu daerah aliran Sungai Kampar yang mempunyai peranan yang besar dalam mendukung aktivitas masyarakat yang berada disekitarnya. Berbagai kegiatan yang memanfaatkan Sungai Kulim secara langsung diantaranya, penangkapan ikan oleh nelayan.

Aktivitas penangkapan oleh nelayan di Sungai Kulim menggunakan alat tradisional seperti bubu dan pancing. Tidak ada pemukiman disekitar sungai sehingga bahan pencemar yang masuk ke perairan relatif sedikit, sehingga kualitas perairan masih tergolong baik.

Ikan gabus juga dijumpai pada perairan yang tercemar seperti Sungai Sibam. Sungai Sibam adalah salah satu anak Sungai Siak. Aktivitas yang terdapat di sekitar Sungai Sibam yaitu penambangan pasir, perkebunan kelapa sawit, pemukiman penduduk dan Pabrik Kelapa Sawit (PKS). Aktivitas penambangan tersebut diduga menyebabkan erosi pada pinggir sungai sehingga menyebabkan sungai menjadi melebar, selain itu juga menyebabkan sedimentasi sehingga perairan menjadi keruh dan dangkal. Selain menyebabkan sedimentasi, beban pencemar yang dihasilkan oleh aktivitas PKS yang masuk ke dalam perairan dalam jumlah yang besar akan masuk ke dalam perairan yang menyebabkan perairan Sungai Sibam terganggu kualitasnya (Manalu, 2014).

Perbedaan kondisi kedua anak sungai tersebut diperkirakan mengakibatkan perbedaan kondisi kesehatan ikan. Kondisi kesehatan ikan tergambar pada struktur jaringan insang dan ginjal ikan. Insang merupakan organ yang rentan

terhadap perubahan lingkungan karena insang langsung bersentuhan dengan air (Windarti & Simarmata, 2015). Selain itu, ginjal sebagai organ yang menyaring semua bahan maupun darah sebelum dialirkan ke tubuh sehingga apabila kondisi lingkungan mengandung banyak bahan toksik menyebabkan kerusakan ginjal (Tresnati *et al.*, 2007). Adanya perbedaan kondisi lingkungan Sungai Sibam dan Sungai Kulim diduga dapat menyebabkan perbedaan kondisi insang dan ginjal ikan yang ada di kedua sungai tersebut.

Saat ini belum ada penelitian dan informasi tentang struktur jaringan insang dan ginjal ikan gabus yang hidup dari dua perairan yang berbeda, baik yang hidup pada kondisi perairan yang tercemar maupun yang tidak tercemar. Oleh karena itu peneliti tertarik untuk melakukan penelitian mengenai perbandingan struktur jaringan insang dan ginjal ikan gabus (*C. striata*) yang terdapat di Sungai Sibam dan Sungai Kulim sehingga dapat diketahui perbedaan kondisi struktur jaringan insang dan ginjal ikan gabus dari kedua sungai tersebut.

Penelitian ini bertujuan untuk mengetahui perbedaan struktur jaringan insang dan ginjal ikan gabus yang hidup di Sungai Sibam dan Sungai Kulim Provinsi Riau.

di Kampung Pinang. Pembuatan preparat dan pengamatan preparat insang dan ginjal ikan gabus (*C. striata*) di Laboratorium Terpadu Fakultas Perikanan dan Kelautan Universitas Riau.

## **METODOLOGI PENELITIAN**

### **Waktu dan Tempat**

Penelitian ini telah dilaksanakan pada bulan Januari – Maret 2017 dan tempat pengambilan sampel adalah dari Sungai Sibam di Kecamatan Palas dan Sungai Kulim

## **Metode Penelitian**

Metode penelitian adalah metode survei, dimana Sungai Sibam dan Sungai Kulim dijadikan sebagai lokasi penelitian dan ikan gabus dijadikan sebagai objek penelitian.

## **Prosedur Penelitian**

### **Pengambilan Sampel Ikan Gabus (*C. striata*)**

Pengambilan ikan sampel dilakukan 1 kali dalam seminggu, sebanyak 3 kali ulangan. Ikan sampel diperoleh dari hasil tangkapan nelayan di Air Hitam dan Kampung Pinang. Penangkapan ikan menggunakan pancing dan bubu.

### **Pengukuran Sampel dan Pengambilan Sampel Insang dan Ginjal Ikan Gabus (*C. striata*) untuk Preparat Struktur jaringan**

Pengukuran sampel ikan gabus dilakukan di Laboratorium Terpadu Fakultas Perikanan dan Kelautan Universitas Riau. Pengukuran panjang ikan diukur dengan menggunakan penggaris dengan skala millimeter (mm). Setiap ikan diukur panjang total (TL) yaitu diukur mulai dari ujung mulut sampai ujung ekor dan panjang standar (SL) diukur mulai dari ujung mulut sampai pangkal sirip sirip ekor. Sedangkan berat tubuh ikan, ditimbang dengan menggunakan timbangan digital (ketelitian 0,01 gram). Pengambilan sampel insang ikan gabus dilakukan dengan menggantung tutup insang menggunakan gunting bedah yang memiliki ujung yang runcing, kemudian organ insang ditarik secara perlahan keluar dari rongga kepala.

Pembuatan preparat struktur jaringan insang dan ginjal dilakukan menurut Windarti dan Simarmata (2015) dan metode pewarnaan *Haematoxylin* dan *Eosin* (HE) menurut Windarti dan Simarmata (2015).

Penangkapan dilakukan malam hari pada pukul 22.00 – 03.00 WIB. Sampel diambil dalam kondisi segar dan utuh dengan ukuran bervariasi. Selanjutnya sampel dibawa ke Laboratorium Terpadu Fakultas Perikanan dan Kelautan Universitas Riau untuk pembuatan preparat struktur jaringan insang dan ginjal.

Kemudian ikan sampel dibedah dari anus menuju bagian dorsal tubuh sampai pada tulang vertebrae, kemudian menuju belakang operculum dan digunting ke bawah sehingga terlihat insang. Saluran pencernaannya dibuang kemudian dikeluarkan ginjalnya. Insang dan ginjal yang telah dikeluarkan tersebut dijadikan objek penelitian. Kemudian diambil insang dan ginjalnya, lalu dimasukkan kedalam tabung kecil yang telah berisi formalin 10%.

Pengamatan parasit dilakukan dengan menggunakan mikroskop. Operculum insang digunting kemudian insang ikan diamati warna insang, lendir, terdapat robek atau bengkak. Kemudian gigi insang dipisahkan dari lamella insang. beberapa lamella insang diletakkan diobjek glass kemudian diberi setetes air. Kemudian diamati dibawah mikroskop untuk mengamati adanya parasit.

## **Pembuatan Preparat Struktur jaringan Insang dan Ginjal**

Pembuatan preparat struktur jaringan insang dan ginjal dilakukan menurut Windarti dan Simarmata (2015). Sampel akan difiksasi dengan formalin 10% dan selanjutnya diproses untuk pembuatan preparat histologi dengan cara rehidrasi dengan penggunaan alkohol bertingkat, penanaman dalam parafin dan pemotongan dengan ketebalan 5 mikron.

## **Analisis Data**

Tingkat kerusakan struktur jaringan insang dihitung dengan menggunakan Histopathological Alteration Indeks (HAI) menurut

Kemudian sampel diwarnai dengan menggunakan *Haematoxylin* dan *Eosin* (HE).

Preparat diamati atau difoto dengan menggunakan mikroskop Olympus CX21. Parameter yang diamati adalah lebar lamella sekunder, jarak antara lamella sekunder serta kelainan-kelainan yang ada pada insang dan ginjal ikan tersebut menurut Windarti dan Simarmata (2015).

Windarti dan Simarmata (2015). Nilai HAI dihitung untuk setiap individu ikan dengan rumus sebagai berikut :

$$\text{HAI} = (1 \times \sum \text{I}) + (10 \times \sum \text{II}) + (100 \times \sum \text{III})$$

## **Keterangan:**

- Angka 1, 10 dan 100 adalah skor nilai untuk masing-masing tingkat atau golongan kerusakan jaringan.
- I, II dan III tingkat golongan kerusakan insang
- $\sum$  adalah jumlah jenis kerusakan insang pada setiap golongan atau tingkat kerusakan insang yang dijumpai pada setiap ikan.
- Untuk mendapat nilai HAI, maka skor untuk masing-masing kategori kerusakan jaringan insang dijumlahkan.

- Bila jumlah sampel banyak, maka nilai HAI dari sampel tersebut merupakan rata-rata dari nilai HAI masing-masing individu ikan.

Nilai *Histopathological Alteration Index* (HAI) menurut Windarti dan Simarmata (2015):

- 0 - 10 : Menunjukkan fungsi organ normal
- 11 - 20 : Menunjukkan organ mengalami kerusakan ringan
- 21 - 50 : Menunjukkan organ mengalami kerusakan sedang
- 51 - 100 : Menunjukkan organ mengalami kerusakan berat
- >100 : Menunjukkan organ tidak dapat dipulihkan kembali

## **HASIL DAN PEMBAHASAN Keadaan Umum Lokasi Penelitian**

Lokasi pengambilan sampel ikan gabus (*C. striata*) untuk penelitian ini adalah dari dua lokasi perairan yang berbeda, yaitu di

perairan Sungai Sibam dan Sungai Kulim. Pengambilan sampel di Sungai Sibam dilakukan di sekitar perairan Kelurahan Air Hitam Kota Pekanbaru. Sedangkan sampel dari Sungai Kulim diperoleh di sekitar

perairan Desa Kampung Pinang, Kabupaten Kampar, Provinsi Riau.

Kelurahan Air Hitam merupakan salah satu kelurahan yang terdapat di Kecamatan Payung Sekaki. Kelurahan ini terletak sekitar  $\pm 10$  km dari Ibukota Pekanbaru dan dapat ditempuh dalam waktu  $\pm 20$  menit menggunakan kendaraan bermotor. Sedangkan Desa Kampung Pinang merupakan salah satu desa yang ada di Kecamatan Perhentian Raja. Desa ini terletak  $\pm 20$  km dari Ibukota Pekanbaru dan dapat ditempuh dalam waktu  $\pm 30$  menit menggunakan kendaraan bermotor.

Kondisi lingkungan perairan Sungai Sibam dan Sungai Kulim memiliki perbedaan. Sungai Kulim yang melewati Desa Kampung Pinang yang memiliki warna air jernih dan di sekitar pinggiran sungai masih terdapat masih terdapat tumbuhan air. Sedangkan Sungai Sibam yang melewati Kelurahan Air Hitam memiliki warna air kecoklatan dan keruh, badan sungai lebar dan dangkal.

Aktivitas di sepanjang Sungai Sibam dan Sungai Kulim berbeda. Di sungai Kulim hanya terdapat aktivitas penangkapan ikan yang dilakukan oleh nelayan. Sedangkan di Sungai Sibam terdapat banyak aktivitas seperti penambangan pasir, pemukiman penduduk dan perkebunan sawit.


### **Hasil Tangkapan Ikan Gabus (*C. striata*)**

Penangkapan ikan gabus di Sungai Kulim dan Sungai Sibam dilakukan pada malam hari antara pukul 20.00-03.00 WIB karena ikan gabus memiliki sifat nokturnal yakni aktif mencari makan pada malam hari. Ikan gabus ditangkap menggunakan alat tangkap yang sama yakni pancing dan pengilar.

Ikan gabus yang dijadikan sampel selama penelitian berjumlah 46 ekor, kemudian dipilih masing-masing sungai sebanyak 3 ekor untuk dianalisis secara histologi. Sampel ikan gabus dari Sungai Kulim memiliki kisaran panjang total (TL) 200-370 mm, panjang baku (SL) 165 - 315 mm, dan berat 72 - 482 gr. Sedangkan sampel Sungai Sibam kisaran panjang total (TL) 188 - 243 mm, panjang baku (SL) 160 - 210 mm, berat 60-136.5 gr.

### **Morfologi Ikan Gabus**

Ikan gabus memiliki bentuk tubuh bulat memanjang dan semakin ke belakang semakin pipih serta memiliki bentuk kepala yang seperti ular. Seluruh tubuh ditutupi sisik yang besar dan kasar (*cycloid*). Ikan gabus memiliki sirip punggung yang panjang dan pada sirip dada tidak terdapat jari-jari keras, sirip perut berada di depan dubur dan sirip ekor berbentuk bundar (*rounded*). Warna tubuh ikan gabus pada bagian *dorsal* berwarna hitam kehijauan dan pada bagian *ventral* berwarna putih. Morfologi ikan gabus dapat dilihat pada Gambar 4 berikut.



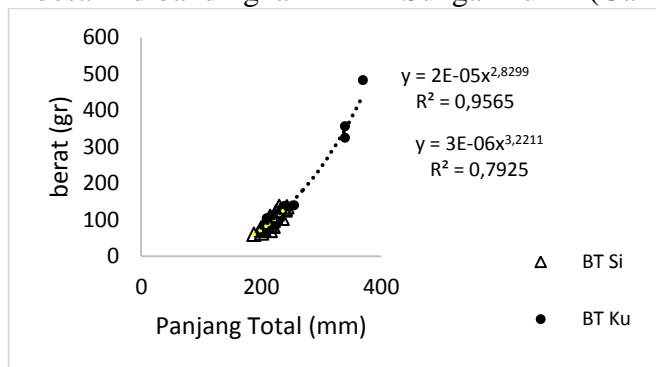
**Gambar 4.** Morfologi Ikan Gabus

Keterangan:

- A = Sirip Punggung
- B = Sirip Anal
- C = Sirip Perut
- D = Sirip Ekor
- E = Sirip Dada

Morfologi ikan gabus dari Sungai Sibam agak berbeda dengan ikan gabus dari Sungai Kulim. Apabila dilihat dari segi ukuran, ikan gabus dari Sungai Kulim memiliki ukuran lebih besar dibandingkan

dengan ikan gabus dari Sungai Sibam. Namun, apabila dilihat dari hubungan panjang berat, ikan gabus dari Sungai Sibam memiliki nilai b lebih besar dari pada ikan gabus dari Sungai Kulim (Gambar 5).



**Gambar 5.** Hubungan Panjang Total Ikan Gabus dari Sungai Sibam dan Sungai Kulim

Berdasarkan Gambar 5 diketahui bahwa, hubungan panjang berat ikan gabus dari Sungai Sibam dan Sungai Kulim berbeda. Hubungan panjang berat ikan gabus di Sungai Sibam bersifat *allometrik positif* dengan nilai  $b=3.22$  dan ikan gabus dari Sungai Kulim bersifat *allometrik negatif* dengan nilai  $b=2.82$ . Berdasarkan hubungan panjang berat tersebut dapat diketahui bahwa ikan gabus di Sungai Sibam lebih gemuk dari pada ikan gabus dari Sungai Kulim. Gemuknya ikan gabus di Sungai

Sibam diduga dikarenakan di Sungai Sibam terdapat aktivitas seperti pemukiman penduduk dan kebun sawit yang menghasilkan materi organik. Tingginya materi organik di perairan menyebabkan organisme kecil menjadi banyak, dengan kata lain makanan untuk ikan gabus melimpah. Sehingga ikan gabus dari Sungai Sibam lebih banyak makan dan menjadi gemuk dari pada ikan gabus dari Sungai Kulim. Walaupun kekeruhan di Sungai Sibam tinggi tapi tidak mempengaruhi ikan gabus dalam mencari makan, karena ikan

gabus memiliki penglihatan yang baik. Selain itu, kekeruhan juga tidak mengganggu respirasi ikan gabus karena ikan gabus memiliki alat pernafasan tambahan yang disebut *diverticula* yang dapat digunakan untuk mengambil oksigen langsung dari udara.

Apabila dilihat dari warna tubuh, ikan Sungai Sibam cenderung memiliki warna tubuh yang lebih gelap dibandingkan dengan ikan dari Sungai Kulim. Gelapnya tubuh ikan gabus dari Sungai Sibam diduga dikarenakan warna airnya kecoklatan dan keruh. Menurut Pulungan *et al.* (2015), beberapa jenis ikan mengembangkan teknik kamuflase



A



B

**Gambar 6.** Warna Tubuh Ikan Gabus dari Sungai Sibam (A) dan Sungai Kulim (B)

Berdasarkan Gambar 6 dapat diketahui bahwa, perbedaan warna ikan gabus dari Sungai Kulim dan Sungai Sibam diduga juga karena perbedaan kualitas perairan. Kualitas perairan Sungai Sibam yang tidak baik disebabkan banyaknya aktivitas disepanjang sungai yang menghasilkan limbah. Hal ini diduga yang menyebabkan ikan di Sungai Sibam menjadi stress. Hal ini sesuai dengan pendapat Ismail (2015) yang

**Struktur Jaringan Insang Ikan Gabus (*C. striata*)**

Insang merupakan organ respirasi utama yang bekerja dengan mekanisme difusi oksigen yang terlarut dalam air. Insang tersusun dari lengkung insang, gigi-gigi insang, dan tapis/sisir insang (Windarti dan Simarmata, 2015). Insang sangat rentan terhadap penurunan kualitas perairan, karena

dengan meniru lingkungannya untuk bersembunyi dari predator atau menangkap mangsa. Kamuflase biasanya melalui perubahan bentuk, warna dan perilaku yang memungkinkan ikan berbaur dengan lingkungannya, serta upaya untuk menyamarkan diri, ataupun meleburkan diri kedalam kondisi dan situasi lingkungan setempat. Perubahan warna tubuh ikan gabus dari Sungai Sibam menjadi lebih gelap diduga merupakan upaya adaptasi ikan gabus karena lingkungannya yang keruh. Untuk lebih jelasnya dapat dilihat pada Gambar 6.

menyatakan bahwa perubahan warna tubuh ikan dipengaruhi oleh perubahan faktor lingkungan yang menyebabkan ikan menjadi stress. Umumnya ikan yang stress akan memiliki warna tubuh yang lebih gelap. Ikan gabus dari Sungai Sibam memiliki warna tubuh lebih gelap diduga karena ikan gabus dari Sungai Sibam lebih tertekan/ stress daripada ikan dari Sungai Kulim.

insang langsung bersentuhan dengan air. Oleh karena itu, apapun perubahan-perubahan yang terjadi di lingkungan perairan secara langsung dan tidak langsung berdampak kepada struktur dan fungsi insang.

Morfologi insang ikan gabus dari kedua sungai berbeda. Insang ikan dari Sungai Kulim memiliki warna cerah dengan lendir yang sedang (tidak begitu banyak).



Sedangkan insang ikan dari Sungai Sibam memiliki warna lebih pucat dan lebih banyak lendir. Insang ikan normal memiliki ciri-ciri insang berwarna merah segar dengan sedikit lendir (Putra, 2014). Berdasarkan pendapat tersebut, insang ikan gabus dari Sungai Kulim masih normal, sedangkan insang ikan gabus dari Sungai Sibam tidak normal. Warna insang ikan gabus dari Sungai Sibam yang terlihat lebih pucat diduga

**Tabel 4.** Inventarisasi dan prevalensi parasit pada ikan gabus dari Sungai Sibam dan Sungai Kulim

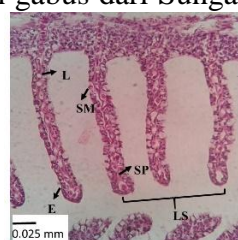
Sungai	Jumlah total ikan	Jumlah ikan yang terinfeksi	Jenis Parasit	Prevalensi Parasit (%)
Sungai Kulim	23	4	1. <i>Dactylogyrus</i> sp.	17 %
Sungai Sibam	23	10	1. <i>Dactylogyrus</i> sp. 2. <i>Lernea</i> sp.	43 %

Prevalensi parasit adalah persentase ikan yang terinfeksi dibandingkan dengan seluruh umlah ikan yang diperiksa. Dari pengamatan prevalensi parasit dari kedua sungai, didapat bahwa prevalensi pada Sungai Sibam lebih tinggi dari Sungai Kulim. Tingginya prevalensi parasit pada ikan gabus dari Sungai Sibam diduga karena Sungai Sibam tinggi akan bahan organik. Tingginya bahan organik menjadi lahan subur untuk tumbuhnya parasit. Hal ini sesuai dengan pendapat Saputra (2011) yang menyatakan bahwa parasit banyak ditemukan pada daerah yang memiliki bahan organik tinggi.

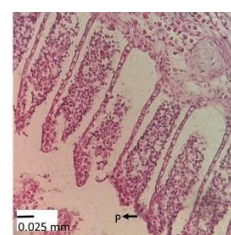
Apabila dilihat secara histologi insang ikan gabus dari Sungai Sibam

dikarenakan ikan gabus telah terserang parasit. Hal ini sesuai dengan pernyataan Rahayu *et al.* (2013) yang menyatakan bahwa lembaran-lembaran insang akan terlihat lebih pucat apabila ikan terserang parasit. Berdasarkan hasil pengamatan mikroskopis dapat diketahui bahwa, insang ikan gabus di Sungai Sibam dan Sungai Kulim terdapat parasit. Untuk lebih jelasnya dapat dilihat pada Tabel 4 berikut.

dan Sungai Kulim juga berbeda. Insang ikan gabus dari Sungai Kulim masih normal sedangkan insang ikan gabus dari Sungai Sibam tidak normal. Insang ikan gabus dari Sungai Kulim memiliki lamella sekunder yang tersusun rapi dan teratur, jarak antar lamella jelas dan sel-sel mukus yang masih terlihat dengan jelas. Selain itu, tidak terdapat lamella sekunder yang bengkok, epithelium pecah dan proliferasi. Sedangkan pada insang ikan gabus dari Sungai Sibam terdapat epithelium pecah dan proliferasi. Berikut gambar struktur jaringan insang ikan gabus dari Sungai Sibam dan Sungai Kulim (Gambar 7).



A



B

**Gambar 7.** Struktur Jaringan Insang Ikan Gabus Sungai Kulim (a) dan Sungai Sibam (b)

Keterangan:

P	= Proliferasi ( <i>Hyperplasia</i> )	L	= Lakuna
SP	= Sel Pilar	SM	= Sel Mukus
E	= Epithelium	LS	= Lamella Sekunder

Insang ikan gabus dari Sungai Sibam mengalami abnormalitas atau mengalami kelainan berupa *hyperplasia*. *Hyperplasia* merupakan kelainan atau abnormalitas yang disebabkan sel-sel epidermis yang memperbanyak diri sehingga sel epidermis menebal dan lamella sekunder satu dengan yang lain melebur (proliferasi) (Windarti dan Simarmata, 2015). Menurut Saputra *et al.* (2013), *hyperplasia* dapat terjadi akibat berbagai polutan kimia. Di Sungai Sibam terdapat polutan seperti limbah pestisida atau pupuk dan limbah domestik seperti deterjen. Polutan tersebut diduga yang menyebabkan terjadinya proliferasi. Windarti dan Simarmata (2015) juga menyatakan bahwa, pada awalnya kelainan insang seperti *hyperplasia* merupakan upaya untuk melindungi diri dari bahaya polutan. Dengan menebalnya epithelium, diharapkan jarak antara darah dan air yang mengandung polutan akan menjauh sehingga ikan tersebut terlindungi. Berdasarkan kedua pendapat tersebut dapat diketahui bahwa, penyebab insang ikan gabus mengalami *hyperplasia* diduga diakibatkan dari adanya limbah/ polutan.

Selain proliferasi sel, upaya untuk melindungi insang dari bahaya polutan dengan cara meningkatkan kinerja sel mukus. Pada keadaan normal, mukus yang dihasilkan berupa glikoprotein basa yang berfungsi sebagai pelindung pertama, dengan adanya gangguan maka terjadi proliferasi sel-sel penghasil

mukus sebagai bentuk reaksi pertahanan (Saputra *et al.*, 2013). Susanto (2008) juga menyatakan bahwa, *hyperplasia* sel dapat pula terjadi bersamaan dengan peningkatan kinerja sel-sel mukus yang berfungsi melapisi permukaan insang. Berdasarkan kedua pendapat tersebut, diduga ikan dari Sungai Sibam memiliki banyak lendir sebagai bentuk pertahanan terhadap lingkungan perairan.

Proliferasi sel (*hyperplasia*) merupakan upaya untuk melindungi diri dari kondisi lingkungan. Namun, bila lamella mengalami penebalan dan epithelium melebur dengan lamella lain, maka kondisi ini akan menyulitkan ikan dalam mengambil oksigen dari air karena sel darah merah tidak dapat kontak dengan molekul oksigen. Akibatnya ikan akan mengalami *hypoksia* (kekurangan oksigen dan mati) (Windarti dan Simarmata, 2015). Lamella sekunder pada insang ikan gabus dari Sungai Kulim tidak melebur (masih ada jarak antara lamella sekunder satu dengan lainnya) , sehingga air dapat mengalir dengan baik disela-sela lamella sekundernya dan proses difusi oksigen dari dalam air berjalan dengan baik. Sedangkan insang ikan gabus dari Sungai Sibam lamella sekundernya membesar sehingga jarak antar lamella merapat. Hal ini menyebabkan air tidak dapat mengalir disela-sela insang sehingga proses difusi oksigen tidak berjalan lancar. Apabila lamella melebur satu

dengan lainnya, maka area lamella yang bersentuhan dengan air akan menyempit, sehingga pengambilan oksigen tidak berjalan dengan baik dan pengeluaran karbondioksida juga

**Tabel 5.** Hasil Rata-rata Lebar dan Jarak Lamella Insang Ikan Gabus Selama Penelitian

Sungai	Lebar Lamella (mm)	Jarak Lamella (mm)
Sungai Kulim	0.27	0.52
Sungai Sibam	0.41	0.075

Menurut Dewi *dalam* Zulkarnain (2015), ikan-ikan dengan jarak lamella sekunder yang berjauhan dapat hidup lebih baik dibandingkan dengan ikan yang memiliki jarak lamella sekunder yang berdekatan dan melebur. Apabila insang saling berdekatan dan melebur akan menyebabkan area lamella insang yang bersentuhan dengan air menjadi sempit sehingga menyebabkan ikan kesulitan bernafas. Berdasarkan pendapat tersebut, diduga ikan gabus dari Sungai Kulim memiliki pernafasan lebih baik dibandingkan dengan ikan gabus dari Sungai Sibam.

Menurut Windarti dan Simarmata (2015), tingkatan/golongan kerusakan pada jaringan insang terbagi menjadi 3 (Tabel 3). Tingkat kerusakan insang ikan gabus dapat dilihat dengan menggunakan skor nilai HAI. Berikut skor nilai HAI jaringan insang ikan gabus dari **Struktur Jaringan Ginjal Ikan Gabus (*C. striata*)**

Ginjal merupakan organ tubuh yang sangat penting bagi ikan. Ginjal berfungsi dalam mengatur kadar air dalam tubuh ikan (osmoregulasi). Secara umum ginjal tersusun oleh Kapsul Bowman dan di dalam kapsul bowman tersebut terdapat sekumpulan sel-sel glomerulus yang

tidak lancar. Hal ini menyebabkan warna insang menjadi pucat. Lebar lamella dan jarak lamella insang ikan gabus dari Sungai Sibam dan Sungai Kulim dapat dilihat pada Tabel 5.

Jarak Lamella Insang Ikan Gabus Selama Penelitian (Tabel 6).

**Tabel 6.** Tingkat Kerusakan Jaringan Insang Ikan Gabus di Sungai Sibam dan Sungai Kulim

Tingkat kerusakan akan	Jenis kerusakan pada jaringan insang	Sungai Sibam	Sungai Kulim
I	<i>Hyperplasia</i>	+	-
Jumlah nilai HAI		<b>1</b>	<b>0</b>

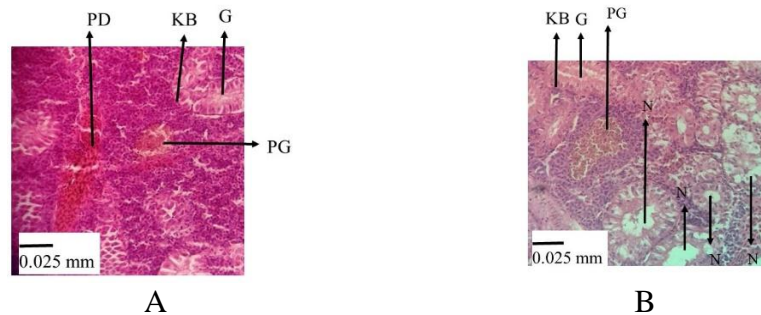
Pada insang ikan gabus dari Sungai Sibam terdapat kerusakan berupa *hyperplasia* yang merupakan kerusakan tingkat 1. Berdasarkan jumlah nilai HAI, kerusakan insang di Sungai Sibam mendapat total skor 1. Lopez and Thomas (2011) menyatakan bahwa, kerusakan jaringan insang dengan total skor 1 masuk kedalam kategori normal. Kelainan yang ada pada insang ikan gabus hanya dibagian lamella sekunder saja, masih tergolong kerusakan ringan dan dapat sembuh bila kondisi lingkungan membaik. berperan dalam penyaringan air/cairan tubuh. Bila ada toksikan yang masuk ke dalam tubuh, toksikan tersebut akan disaring oleh ikan, tetapi akibatnya seringkali jaringan ginjal menjadi rusak atau mengalami kelainan.

Warna ginjal ikan gabus dari Sungai Sibam dan Sungai Kulim sama yaitu berwarna merah hati.

Namun, apabila dilihat secara histologi ginjal ikan gabus dari Sungai Sibam dan Sungai Kulim berbeda. Struktur jaringan ginjal ikan gabus dari Sungai Kulim menunjukkan glomelurus dan kapsul bowman masih normal, tidak ditemukan pendarahan dan nekrosis, hanya terdapat pigmentasi. Pigmentasi bukan merupakan suatu kelainan/ abnormalitas. Pigmentasi dapat terjadi dikarenakan faktor umur. Hal ini sesuai pendapat Indarti *et al.* (2012) yang menyatakan bahwa, pigmentasi dapat dipengaruhi

oleh faktor internal seperti umur, ukuran, genetika, dan jenis kelamin ikan.

Sedangkan pada struktur jaringan ginjal ikan dari Sungai Sibam menunjukkan glomelurus tidak normal. Sel-sel glomelurus banyak yang rusak seperti sel glomelurus ada yang membesar, ada juga glomelurus yang inti selnya hilang, ada pula bercak-bercak nekrosis. Berikut gambar dari struktur jaringan ginjal ikan dari Sungai Kulim dan Sungai Sibam (Gambar 8).



**Gambar 8.** Struktur Jaringan Ginjal Ikan Gabus dari Sungai Kulim (a) dan Sungai Sibam (b)

Keterangan :

PD = Pembuluh darah    KB = Kapsul Bowman    N = Nekrosis  
G = Glomelurus        PG = pigmentasi

Pada ginjal ikan gabus dari Sungai Sibam terdapat abnormalitas berupa kematian sel atau biasa disebut dengan nekrosis (Gambar 8). Nekrosis menggambarkan keadaan dimana terjadi penurunan aktivitas jaringan yang ditandai dengan hilangnya beberapa bagian sel satu demi satu dari satu jaringan sehingga dalam waktu yang tidak lama akan mengalami kematian (Takashima dan Hibiya *dalam* Tresnati *et al.*, 2007). Menurut Wikiandy *et al.* (2013), nekrosis secara histologi ditandai dengan terlihatnya batas-batas sel dan inti sel tidak jelas atau bahkan menghilang.

Kerusakan struktur ginjal ikan gabus dari Sungai Sibam tidak terlepas dari aktivitas yang menghasilkan bahan toksik. Aktivitas tersebut berupa perkebunan kelapa sawit dan pemukiman penduduk. Sisa-sisa pestisida atau pupuk dari perkebunan kelapa sawit diduga menyebabkan kerusakan ginjal ikan gabus dari Sungai Sibam. Hal ini sesuai dengan pendapat Mandia (2013) yang menyatakan bahwa, kerusakan ginjal ikan asang (*Osteochilus hasseltii*) berupa nekrosis disebabkan oleh senyawa-senyawa toksik yang diduga dari limbah organik, limbah rumah tangga ataupun pestisida yang masuk

ke badan perairan dan terakumulasi. Berdasarkan pendapat tersebut, kerusakan ginjal ikan gabus dari Sungai Sibam diduga disebabkan

oleh limbah organik atau limbah rumah tangga yang masuk perairan.

## **KESIMPULAN DAN SARAN**

### **Kesimpulan**

Struktur jaringan insang ikan gabus dari Sungai Kulim masih dalam keadaan normal. Lamella sekunder insang ikan gabus dari Sungai Kulim masih tersusun rapi, terdapat jarak antar lamella insang dan sel-sel mukus masih terlihat dengan jelas. Sedangkan pada struktur jaringan insang ikan gabus dari Sungai Sibam telah mengalami abnormalitas yaitu *hyperplasia*.

Struktur jaringan ikan dari Sungai Kulim menunjukkan glomerulus dan kapsul bowman masih normal. Selain itu, tidak ditemukannya pendarahan dan nekrosis. Sedangkan pada struktur jaringan ginjal ikan dari Sungai Sibam abnormalitas yaitu nekrosis glomerulus.

### **Saran**

Disarankan untuk melakukan penelitian lanjutan untuk melihat struktur organ internal lainnya seperti: hati dan usus serta dengan kurun waktu lebih lama dan sampel lebih banyak agar dapat memberikan informasi yang lebih lengkap tentang struktur jaringan organ tubuh ikan gabus.

## **DAFTAR PUSTAKA**

Alaerts, G, dan S, S, Santika, 1994, Metode Penelitian Air, Usaha Nasional Surabaya. 269 hal.

Astria, J., Marsi., M. Fitriani. 2013. Kelangsungan Hidup dan Pertumbuhan Ikan Gabus (*Channa striata*) pada berbagai

modifikasi pH Media Air Rawa yang diberi Atribut Tanah. Jurnal Akuakultur Rawa Indonesia, vol. 1(1), 66-75 (2013).

Filtriyani, I. 2005. Pemeliharaan Larva Ikan Gabus (*Channa striata*) dan Efektivitas Induksi Hormon Gonadotropin untuk Pemijahan Induk. IPB. Bogor.

Hutauruk, L.C.C., C.P. Pulungan, D. Efizon. 2015. Diversity of fish in the Sibam River. Pekanbaru, Riau. Jurnal.

Ismail, K. 2016. Kiat Mengatasi Stress pada Ikan. penerbit Mediatama. Bogor.

Kordi, M.G.H.K. 2004. Penanggulangan Hama dan Penyakit Ikan. Jakarta: Rineka cipta dan Bina Adiaksara. 189 hlm.

Tresnati, J., M.I. Djawad., dan A.S. Bulqish. 2007. Kerusakan ginjal ikan pari kembang (*Dasyatis kuhlii*) yang diakibatkan oleh logam berat Timbel (Pb). Universitas Hasanuddin. Makassar. J. Sains & Teknologi Vol. 7 No. 3: 153–160.

Wikiandy, N., Rosidah dan T. Herawati. 2013. Dampak Pencemaran Limbah Industri Tekstil Terhadap Kerusakan

Struktur Organ Ikan yang Hidup di Daerah Aliran Sungai (DAS) Citarum Bagian Hulu. *Jurnal Perikanan dan Kelautan*. 4(3):215-225.

Windarti dan A.H. Simarmata. 2015. Buku Ajar Struktur jaringan. Penerbit Unri Press. Pekanbaru. 105 hlm

Zulkarnain, M. 2015. Struktur Jaringan Indang Ikan Pantau (*Rasbora argyrotaenia*) di Perairan Sungai Siak Desa Tualang Kecamatan Tualang Kabupaten Siak Provinsi Riau. Skripsi. Fakultas Perikanan dan Kelautan. Universitas Riau. Pekanbaru.